

# リラインの指針

(平成 19 年 11 月 日本歯科医学会)

義歯の装着の有無にかかわらず、顎堤には加齢に伴う吸収が認められることから、いかに適合のよい義歯を装着しているとしても経年的に義歯の不適合が生じることになる。この義歯不適合に対する処置としては、新義歯の製作と、リラインおよびリベースが考えられる。特に、リラインやリベースによる対応を行った場合には、新義歯製作に比較して、患者の来院回数や医療費の軽減を図ることができる。しかしながら今日、リベースの指針といえるものは存在するものの、リラインの指針は作成されていない。また、平成 17 年に日本歯科医学会が実施したアンケートの結果では、臨床で広く用いられている直接法や材料の進歩に伴い開発・市販された軟質材の記述が必要であることが指摘されている。これらのことから、リラインの指針を作成することとした。なお、リベースについては、社団法人日本補綴歯科学会発行の「リラインとリベースのガイドライン」を参照されたい。

## 1. 定義

下顎位と咬合関係は正しいが、義歯床粘膜面の適合が不良となった場合に義歯床粘膜面を新しい義歯床用材料に置き換え、義歯床下粘膜との適合を図ることをリライン (reline, relining) または、床裏装法とも呼ばれる。

## 2. 分類

リラインには、口腔内で直接圧接や筋圧形成 (筋形成, 辺縁形成) を行いながら処置をする直接法と、ダイナミック印象 (動的印象) などを行ったのちに義歯を預かって技工室で行う間接法とがある。

直接法は、モノマーや重合反応熱により顎堤粘膜を刺激する場合があるが、診療の場で行えるため、広く用いられている。厚みを確保したい軟質リライン材を使用する場合は、リライン前に義歯床粘膜面をリライン材の厚み分だけ削除する必要がある。また、一定の厚みを確保できなかったり、厚みの確保のため、咬合高径が変化することがある。これに対し、間接法では、直接法に比べ適切な厚みを得ることができること、唾液との接触がないため接着力が向上することなどの利点がある。また、リライニングジグ (relining jig) を用いることによって操作を数時間で行うことができるため、義歯を預かる時間を少なくできる。

## 3. 材料の種類と特徴

### 1) 材質による種類と特徴

リラインに使用する材料には、硬質と軟質の 2 種類があり、一般には硬質材料を用い、緩圧が必要な場合に軟質材料を用いる。硬質材料はアクリル系であり、軟質材料はアクリル系、シリコーン系、ポリオレフィン系などである。同系の材料でも組成や物理的・機械的性質が異なるため、これらの材料の特徴と特性を熟知し、症例に応じて選択することが重要である。

軟質材料の中で、アクリル系のそれは粘弾性的な性質を、シリコーン系とポリオレフィン系のそれは弾性的な性質を有する。なお、シリコーン系は経時的な物性の変化が小さく、高い耐久性を示す。一方、アクリル系は経時的に粘弾性が変化し、徐々にその緩圧効果が失われる傾向がある。

## 2) 材料の重合型による種類と特徴

リラインに用いられる材料の重合型には、常温重合型、光重合型、加熱重合型などがあり、直接法では常温重合型と光重合型が、間接法では加熱重合型、常温重合型、光重合型がそれぞれ用いられる。

常温重合型は、液（モノマー）と粉（ポリマー）を混和することにより重合反応が進行し、硬化するため、顎堤や支台歯（鉤歯）のアンダーカットに入り込んで硬化した場合には取り出せなくなることがあるため、硬化前に取り出すなどの注意が必要である。

光重合型は、光照射により重合、硬化するため、数度の着脱を行い、余剰部分を除去できる。また、顎堤粘膜を刺激することが少ないので、粘膜が過敏な症例でも用いることができる。

加熱重合型は、義歯をフラスクに埋没し、義歯床用材料を填入、加熱重合する方法である。他の方法よりも耐久性があるが、操作が煩雑で時間がかかるという欠点があり、通常のコピー時の誤差も含まれるため、臨床では、主に常温重合型と光重合型が用いられる。

### 直接法

- 硬質：常温重合型アクリル系リライン材  
光重合型アクリル系リライン材
- 軟質：常温重合型アクリル系弾性リライン材  
光重合型アクリル系弾性リライン材  
常温重合型シリコーン系リライン材

### 間接法

- 硬質：常温重合型アクリル系レジン  
加熱重合型アクリル系レジン  
光重合型アクリル系レジン
- 軟質：常温重合型アクリル系弾性リライン材  
加熱重合型アクリル系弾性リライン材  
常温重合型シリコーン系リライン材  
加熱重合型シリコーン系リライン材  
加熱軟化型ポリオレフィン系リライン材

## 4. 診察・検査

リラインの診察・検査・適応を図1に示す。

### 1) 義歯床と顎堤粘膜との適合検査

義歯床と顎堤粘膜との適合状態を適合試験材によって検査する。また、義歯の維持・安定と吸着状態を口腔内で検査する。義歯床粘膜面は適合しているが、咬合すると脱離する、あるいは顎堤粘膜に疼痛が生じる場合は、下顎位と咬合関係を検査し、咬合調整、義歯床粘膜面の調整により改善がみられるか否かを検査する。

### 2) 下顎位を含む咬合関係の検査

下顎位や咬合高径など、咬合関係が適切であるか否かを検査する。下顎位と咬合にわずかな問題がある場合、咬合調整、あるいは咬合面再形成により、これらが改善できるか否かを検査する。改善できる場合のみがリラインの適応となる。

### 3) 顎堤粘膜の検査

顎堤粘膜を検査する。顎堤粘膜に潰瘍あるいは圧痕などの異常が認められる場合には、前処置として粘膜調整（ティッシュコンディショニング）を行う。

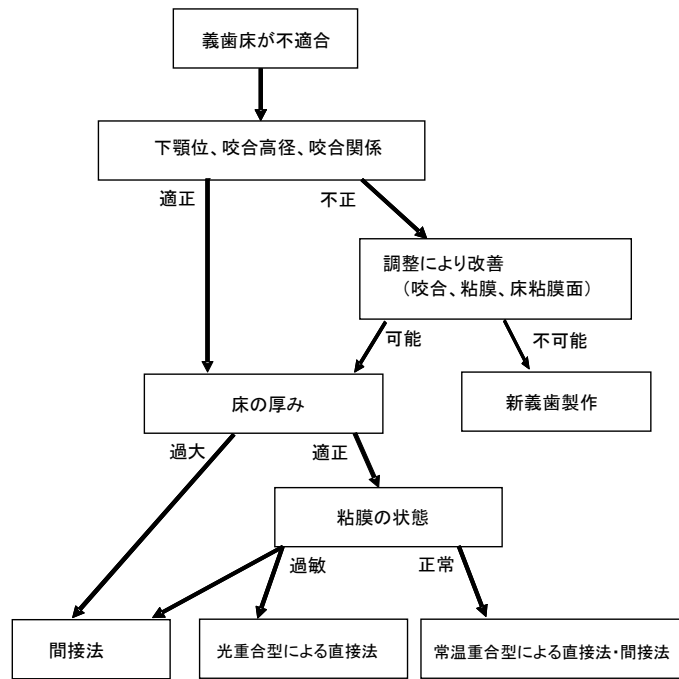


図1. リラインの診察・検査・適応

### 5. 適応症

下顎位と咬合関係が適切であり、義歯床粘膜面の適合が不良な場合がリラインの適応となる。

※禁忌症：下顎位、咬合高径などの咬合関係を是正できない場合が禁忌となる。なお、粘膜が過敏な患者では、直接法が禁忌となる場合がある。

### 6. リラインの一般的操作（図2）

直接法が推奨されるのは、義歯を預かることができない場合、顎堤粘膜を刺激しない場合、一定の厚みを確保でき咬合高径が変化しない場合である。間接法が推奨されるのは、義歯を預かることができる場合である。間接法のなかで、フラスコ埋没による方法が確実であり、推奨される。また、ジグによる方法も印象採得時の咬合高径を維持した状態のリラインが可能であり、処置時間を短縮できる。

操作に先立って義歯床粘膜面を一層削除する。フラビーガムや口蓋隆起などの骨隆起がある場合には、必要に応じて同部の義歯床粘膜面の削除量を多くしたり、遁路を設けたりする。ただし、削除量が多く、レジン床の部分が薄くなると一般に強度は低下するため注意が必要である。

## 1) 直接法

義歯床粘膜面を一層削除してレジンの新鮮面を露出させた後、接着剤を塗布し、下記の操作を行う。

### (1) 常温重合型レジンによる操作

- ① リライン材を混和し、流動性が低下してクリーム状になった時点で義歯床粘膜面全体に均等に盛り、適当な粘稠度（表面の光沢がなくなった）になった時点で口腔内に挿入する。
- ② 咬頭嵌合位で軽く咬合させ、次いで筋圧形成（筋形成・辺縁形成）を行う。
- ③ レジンが餅状よりやや硬めになった時点で、義歯を口腔外に取り出して余剰なレジンを除去する。再度、口腔内に装着して、レジンの硬化を待つ。硬化促進剤を用いて、口腔外で完全硬化させる場合もある。
- ④ 十分に硬化させた後、義歯を口腔外に取り出す。
- ⑤ 形態修正、リリースすべき部位の調整、咬合調整を行い、研磨する。

### (2) 光重合型レジンによる操作

- ① 義歯床粘膜面に光重合レジン进行盛り上げ、口腔内に挿入する。
- ② 咬頭嵌合位で軽く咬合させ、次いで筋圧形成（筋形成・辺縁形成）を行う。
- ③ 余剰のレジンを除去後、再度口腔内で同じ操作を行う。この操作は、温湯に浸して粘度を低くしながら繰り返し行う。
- ④ 冷水を口に含ませて、レジンの粘度を高くし、変形させないように注意深く取り出す。
- ⑤ 光重合レジン面全体に空気遮断材を塗布し、光照射器により重合を行う。
- ⑥ 空気遮断材を流水で洗い流す。
- ⑦ 形態修正、リリースすべき部位の調整、咬合調整を行い、研磨する。

※部分床義歯の場合には、レストをレストシートに適合させ、義歯が口腔内の所定の位置に収まるように手指圧で保持し、筋圧形成を行う。また、常温重合型レジンを使用する場合には、歯間部や顎堤のアンダーカット部にレジンが侵入、硬化し、義歯が外れなくなることがあるので、餅状期に口腔外に撤去して余剰レジンを取り除いた後、硬化するまで幾度か口腔外に撤去する必要がある。

## 2) 間接法

義歯床粘膜面を一層削除後、義歯床をトレーとして流動性のよい精密印象材で印象採得を行うか、あるいは粘膜調整材やダイナミック印象材（動的印象材）で顎堤粘膜の印象採得および咬合採得を行った後、下記の操作を行う。

### (1) リライニングジグによる方法

- ① ボクシング後、義歯床の印象面に石膏を注入して模型を製作する。
- ② リライニングジグの下部に石膏を盛り、その上に義歯を置いて咬合面コアの採得を行う。
- ③ ジグの上部を組み合わせて、模型の基底面に石膏を盛り、ジグの上部に付着する。
- ④ ジグを分離し、義歯床粘膜面の印象材を除去する。
- ⑤ フラビーガムや口蓋隆起などの骨隆起は、錫箔やシートワックスを貼布してリリースする。
- ⑥ ジグの上部の模型にレジン分離剤を塗布する。
- ⑦ 義歯床粘膜面のレジンを一層削除してレジンの新鮮面を露出させた、レジンプライマーを塗布した後、常温重合レジン进行盛る。
- ⑧ ジグの上部を下部に組み合わせて固定し、余剰レジン进行除去する。
- ⑨ レジン重合を行う（例、加圧重合：2気圧下1時間、4気圧下20分等）。
- ⑩ 形態修正とリリースすべき部位の調整を行い、研磨する。

## (2) フラスク埋没による方法

- ① ボクシング後，義歯床の印象面に石膏を注入して模型を製作する。
- ② 床縁部の余剰の印象材を除去し，ワックスにて修正する。
- ③ 義歯床研磨面に石膏分離剤を塗布後，フラスクに埋没する。
- ④ フラスクを分離し，義歯床粘膜面の印象材を除去する。
- ⑤ フラビーガムや口蓋隆起などの骨隆起は，錫箔やシートワックスを貼付してリリースする。
- ⑥ 模型にレジン分離材を塗布する。
- ⑦ 義歯床粘膜面のレジンを一層削除して新鮮面を露出させ，レジンプライマーを塗布した後，常温重合レジンを盛る。
- ⑧ 上下フラスクを合わせて，余剰レジンを除去し，硬化を待つ（重合完了後，咬合器に再装着し，咬合調整を行う）。
- ⑨ 形態修正とリリースすべき部位の調整を行い，研磨する。

本指針の用語の記載については，日本補綴歯科学会編 歯科補綴学専門用語集 第2版に準拠した。

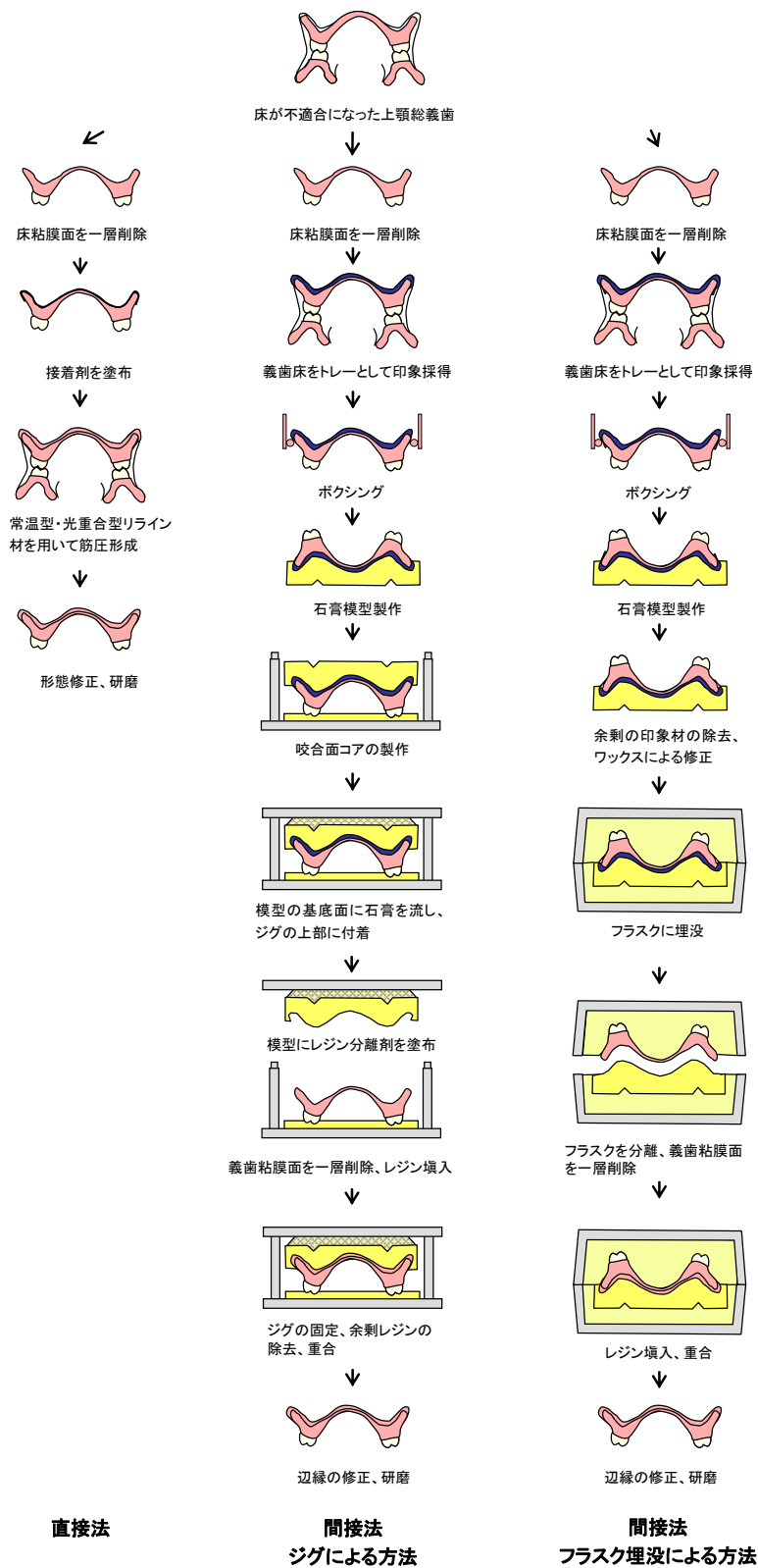


図 2. リラインの一般的操作