

磁性アタッチメントを支台装置とする有床義歯の診療に対する基本的な考え方

(令和3年8月 日本歯科医学会)

1. はじめに

磁性アタッチメントは磁石構造体とキーパーとから構成される補綴装置の支台装置であり、根面アタッチメントに分類されている。

令和3年9月に保険適用となった材料を用いてキーパー付き根面板をダイレクトボンディング法で製作した場合に限り、磁性アタッチメントを保険診療で用いることが可能となったため、保険適用となる適切な術式について周知が必要であり、この基本的な考え方を作成した。

なお、この基本的な考え方を作成するにあたり、日本磁気歯科学会編「磁性アタッチメントの診療ガイドライン 2018」を参考とした。

2. 歯科用磁性アタッチメントの構造と特徴

1) 歯科用磁性アタッチメントの構造

歯科用磁性アタッチメントは磁力を持つ磁石構造体(磁石)と、磁力は持たないが磁気に反応するキーパー(磁性ステンレス鋼)から構成され、有床義歯に固定された磁石構造体と歯根に根面板を介し固定されたキーパーとが吸引し、義歯が安定する(図 1a, 1b)。

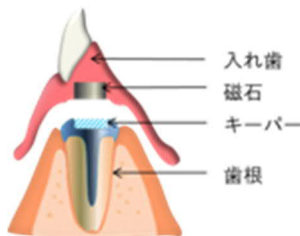


図 1a 磁性アタッチメントの構造

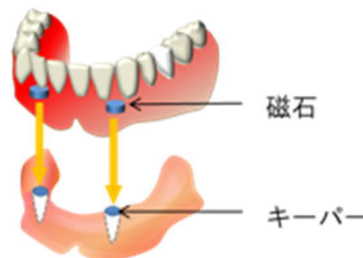


図 1b 磁性アタッチメント義歯

2) 歯科用磁性アタッチメントの特徴

- ・有害な側方力や回転力が発生しにくい。
- ・支台歯の歯冠歯根比が改善され、着力点が低くなる。
- ・咬合時には義歯床下皮質骨への応力緩和を図ることが可能である。
- ・クラスプを用いた義歯に比較して金属色の露出が少ない。
- ・厳密な指向性がなく装着、撤去が容易である。
- ・超高齢社会であるわが国では、今後更なる増加が見込まれる要介護高齢者の義歯管理を考慮すると、安定した維持力、容易な装着と撤去という点で高い有用性がある。
- ・キーパー付き根面板周囲の自浄性が悪くなるため定期的な継続管理が必須である。
- ・口腔、舌、咽頭などの口腔周囲組織をMRIで検査する場合、アーチファクトを回避するためにキーパーの除去を要する場合がある。
- ・MRI検査時には、磁石構造体の設置された義歯は検査室外に置いて検査を受ける必要がある。
- ・MRI検査においては、MRI画像にキーパー付き根面板によるアーチファクトが発生するため、MRI検査対象となる疾患に応じてキーパー部分の撤去が必要となる場合がある。(詳細は、6. 注意事項 3)MRI撮影における注意点を参照のこと)

3. 歯科用磁性アタッチメントの適否と設計について

1) 歯科用磁性アタッチメントが有効とされる症例

① 多数歯欠損症例の場合^{1,2)}:

9歯以上の部分床義歯(局部義歯)又は全部床義歯(総義歯)に相当するオーバーデンチャーにおいて、残存する少数歯に磁性アタッチメントを適用することは、義歯の維持・審美性・快適性・負担などの観点から有効である。

② 遊離端欠損症例の場合³⁾:

片側の臼歯全て又はそれ以上の欠損があるものについて、欠損に隣在する歯に支台装置として磁性アタッチメントを適用することは、義歯の維持・審美性・快適性・対応性(修理など)・耐久性などの観点から有効である。

①, ②いずれの場合においても、支台歯数はクラスプを含めて、片顎1~4歯となる症例が一般的で

ある。

2) 歯科用磁性アタッチメントの適用を避けるべき症例

- ・歯周組織の状態が不良な症例(次項で詳述)
- ・口腔清掃が十分に行えない症例
- ・継続的な義歯の管理が行えない症例
- ・対合歯列とのスペースが狭く、義歯床の破折を生じる恐れのある症例
- ・全身的な既往からMRIによる頭部の検査を高頻度で要すると考えられる症例
- ・義歯床用軟質裏装材を使用し床裏装を行った症例

3) 磁性アタッチメントを適用する支台歯の基準

○歯内療法により適切な保存処置が行われている歯であること

○歯冠補綴をした場合、臨床的歯冠歯根比が1:1以下となること

部分床義歯(局部義歯)の支台歯の喪失に大きな影響を及ぼす因子として、支台歯の臨床的歯冠歯根比が挙げられている^{4,5)}。画像診断(図2)で、臨床的歯冠歯根比を計測する。臨床的歯冠歯根比が1:1以上の骨植の良好な支台歯であっても磁性アタッチメントを適用する場合もあるが、クラウンの支台歯としては1:1以上であることが望ましく、1:1以下の場合には支台歯の処置が必要であり^{6,7)}、磁性アタッチメントが有効である。

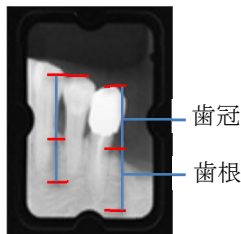


図2 デンタルエックス線

○歯周組織の状態が安定した状態であること

予後の観点から、支台歯の歯周組織の状態が安定した状態であることが必要であり、原則として以下の状態をいずれも満たすことが望ましい。

・歯の動揺度が1度(Millerの分類)以下であること

ただし、支台歯の骨植に不安があり、唇舌または頬舌方向に動揺を伴う場合(動揺度2度程度)においても、支台歯の負担を軽減することにより適用となる。

・歯周ポケットの深さが3mm以下であること

歯周ポケットの深さに関しては、固定性補綴装置に対する支台歯の要件として歯周病学的に3mm以下が予後良好と報告されている^{7,8)}。

4) 磁性アタッチメントを適用する有床義歯における設計の要点⁹⁾

(1) 設計の基本原則

設計の基本原則は、磁性アタッチメントにおいても基本的にはクラスプ義歯と同様である。

○残存歯と磁性アタッチメントの支台歯の歯列内配置について

遊離端欠損症例においては磁性アタッチメントの適用により、義歯床遠心端の浮上や沈下による回転変位を抑制することが可能となる。義歯の回転変位の最小化を図るため、歯冠形態を保存した残存歯の支台歯と磁性アタッチメントを適用した支台歯とを多角的に配置する。

○支持作用・維持作用について

磁性アタッチメントは無髄歯に対する根面アタッチメント形態が基本となる。すなわち、根面板形態のデザインで十分な支持と維持を確保する。

○咬合高径、顎位、咬合平面の修正について

対合する残存歯あるいは有床義歯の咬合平面や咬合高径、下顎位の設定に注意する。残存歯部の歯冠形態修正や適切な歯冠補綴治療、咬合面レストなどにより咬合平面の修正を図る。

○把持作用の確保について

磁性アタッチメントを適用した遊離端義歯においても義歯動揺の最小化が求められることから、残存歯には適正な支持・把持を求める。特に支台歯隣接面への誘導面の付与が有効である。

○義歯床や大連結子について

遊離端欠損部に存在する残根部に磁性アタッチメントを適用したパーシャルオーバーデンチャーにおいては、大連結子の設計に留意する。特に両側遊離端欠損では、支台歯間拮抗作用や間接支台装置としての作用により義歯の動揺を抑制するために、大連結子による両側性の設計を行うことが望まし

い。レジン床義歯の場合には磁性アタッチメントが設定された部位は破折が生じやすいため義歯床の厚みを十分確保する。必要に応じて補強線の付与を考慮する。

○対咬関係について

咬合圧負担能力の異なる対咬関係においては、適正な咬合接触関係を付与し、経時的な変化に対応できる継続的な管理を行うことが重要である。

○磁性アタッチメントとクラスプとの併用について

欠損側隣接歯に対して磁性アタッチメントを適用する場合には、義歯の回転離脱に配慮して反対側残存歯へクラスプを設置することが有効である。磁性アタッチメントの適用に際しては、支台歯間線や咬合圧分散等に配慮した有床義歯の基本設計に準じる。

(2) キーパーの選択と設定

根面の頬舌的幅径、近遠心的幅径を超えない範囲でできるだけ大きいサイズのキーパーを選択する。また、唇側傾斜している支台歯にはキーパー付き根面板の高さをできる限り低く設定する。

4. 診療の進め方について

1) 診察・検査・診断

歯周組織検査、X線画像診断、模型診査により磁性アタッチメント適用の可否を診断する。

2) 支台歯形成

歯内療法により適切な保存処置が行われた歯に支台歯形成を行う。ポスト孔部の深さは5mm(歯根長の1/2~2/3)程度とする。支台歯を歯肉縁まで形成した後、歯質と根面板との適合性と把持効果の向上のため、支台歯全周にベベルの付与を行う(図3 a)。次に、キーパースペースの確保のため支台歯上面を凹面形成し(図3 b)、最後に回転防止溝を付与する(図3 c)。

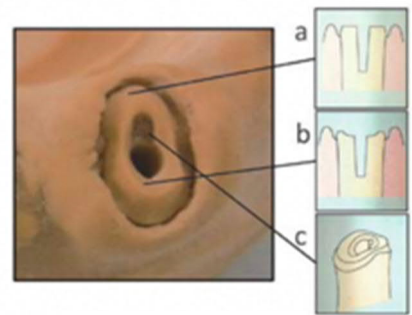


図3 支台歯形成

3) 印象採得

根面板の印象採得に関しては、通法通り行うが、必要に応じて支台歯の部位に関わらず咬合平面の指標となるランドマークを含む全顎の印象採得を行う。

4) 技工操作(キーパー付き根面板の製作)

根面板の辺縁部は自浄性を考慮した形態とし、キーパーハウジングパターンをワックスパターンに組み込み、埋没・鋳造後、接着材料(レジン系)でキーパーを根面板に接着する(図4)。キーパーを根面板に接着する際は、間にフィルムを介し磁石構造体に吸着した状態で合着することによりキーパーとレジメンセメント面が同一平面に仕上げることが可能になる。

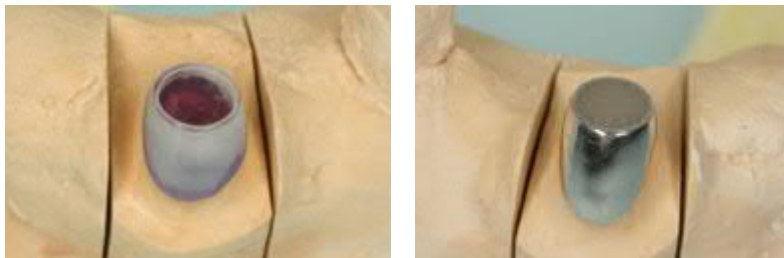

図4 キーパーボンディング法によるキーパー付き根面板の製作

5) キーパー付き根面板の口腔内試適と装着

キーパー付き根面板の支台歯への試適を行い良好な適合状態を確認したのち、支台歯への被着面に対し、サンドブラスト処理を行い、適宜、支台歯への歯面処理とキーパー付き根面板への処理を行い、メタルコアに準じた合着もしくは接着操作を行う。

6) 技工操作(義歯製作)

装着されたキーパー付き根面板のキーパーの大きさに合ったサイズの石膏スペーサーを作業用模型上に固定、またはキーパー上に磁石構造体を設置して義歯製作のための精密印象を行って作業用模型を製作し、その上で咬合床を製作する。

製作した咬合床を用いて咬合採得を行い、ろう義歯を製作し、ろう義歯の口腔内試適を行う。その際、キーパー付き根面板と磁石構造体の大きさと比較し、義歯床や人工歯の厚みを確認する。

7) 義歯床と磁石構造体の固定及び装着

義歯床と磁石構造体の固定は、義歯装着時あるいは1週間程度のセtring期間を経た後、直接口腔内で実施する。

手順としては、直径2mm程度の通路を義歯の審美性、機能性に影響しない部位に付与する。これは余剰な常温重合レジンを出させ、磁石構造体の位置ずれを防止するためである。次に磁石構造体を口腔内のキーパー付き根面板に吸着させた後、義歯内のスペースに常温重合レジンを満たし、口腔内

の所定の位置に義歯を装着し、硬化するまで保持する。硬化後、吸着面にバリがないことを確認し遁路から流出したレジン除去する(図5)。

なお、熱可塑性有床義歯に用いる場合は、別途適切な表面処理材を用いて処理を行った上で装着すること。

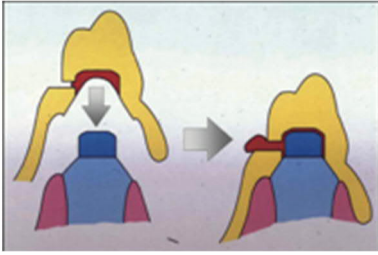


図5 義歯に磁石構造体を接合

8) その他

磁性アタッチメントを使用した患者に対して、必ず付属のMRIカードの内容を記載し提供すると共に、MRI撮影時の注意事項を患者に十分に説明すること。

5. 磁性アタッチメントを使用した有床義歯装着後の継続管理

- ・磁性アタッチメントを使用した有床義歯についても、通常の有床義歯同様、口腔機能の回復又は維持を行うため、継続的な管理を行う。
- ・通常の有床義歯装着者への一般的な検査・指導等に加え、磁石構造体とキーパーとの接触状態や維持力、それぞれの磨耗の状態を確認する。
- ・キーパー付き根面板周囲は自浄性が悪いため、口腔清掃状態の確認が必要である。
- ・患者ごとの咬合支持、顎堤、歯周組織、口腔清掃状態などの状況に応じて受診間隔を設定し、定期的な継続管理を実施する。

6. 注意事項

1) 吸着面間のギャップによる維持力(吸引力)の著しい低下

磁性アタッチメントの取り付けの不備により吸引力は著しく低下する⁹⁻¹³⁾。義歯床に組み込まれる磁石構造体と根面板に含まれるキーパーを正確に位置付けることが重要である^{14,15)}。取り付け操作の失敗には吸着面へのレジンの迷入や重合収縮によるエアギャップなどの磁石構造体の位置ずれが挙げられる¹⁶⁻¹⁸⁾。磁石構造体とキーパーの位置ずれに関しては、垂直的に0.1mmのエアギャップが生じると吸引力は約1/3に、水平的に0.5mmずれると約2/3に減少すると報告されている¹⁹⁾。

2) 磁性構造体の加熱による維持力(吸着力)への影響

現在、臨床で用いられているネオジム磁石は200℃以上の加熱で吸引力が減少することが報告されている^{28,29)}。

通常の技工操作ならびに義歯使用において、磁石構造体が200℃以上になることはないが、磁石構造体の滅菌処理が必要となる場合が稀にある。一般的なオートクレーブ滅菌法ではいずれの報告でも臨床上問題となるような吸引力の変化は認められなかった²⁹⁻³¹⁾。

また、前述の通り磁石構造体合着時に使用する常温重合レジンの重合収縮は吸引力の低下につながるがわかっている。したがって口腔内から撤去した後に硬化時間を短縮するために当該義歯を熱湯浸漬することは避けるべきであり、重合収縮を最小限にするためには水中浸漬が望ましい。

3) MRI撮影における注意点

① MRI装置の磁場による力学的影響(偏向力)

義歯を装着したままMRI撮影を行うと、磁性アタッチメントの磁力消失、義歯の脱落、口腔内から脱離する可能性があるため注意を要する。

キーパーもしくは、キーパー付き根面板が緩んでいると、MRI装置の磁場によりキーパーが脱離し、口腔粘膜の損傷、誤嚥、誤飲を誘発する危険がある。口腔内のキーパーや周囲の歯科用装置が緩んでいないかを、主治の歯科医師は事前によく確認しておく。

まれに、MRI装置から受ける磁力により、患者がキーパー周囲の違和感や疼痛を訴えることがある。異常を訴えた場合には検査を速やかに中止し、主治の歯科医師に連絡するよう患者並びにMRIの検査機関に伝えておく。

磁場の影響を最も受けるMRI装置の入り口付近で、特に注意が必要となる。最も大きいキーパーでは3.0-TのMRI装置によって約9.0gfの力学的作用を受ける。しかし、キーパー合着時の接着材料(レジン系)の接着強さは、40N(約4kgf)以上あるため、固定時の緩みがなければ十分な耐性を有すると考えられる。

② MRI 装置の発熱による温度上昇の影響

磁性アタッチメントのキーパー付き根面板は、MRI 撮影中のラジオ波(RF)の影響により発熱する。発熱試験の結果では、キーパー付き根面板は、3.0-T MRI 装置で 20 分間の最大 RF 照射により、最大 0.8 °C 温度上昇した。RF 照射約 6 分時には、キーパー付き根面板の温度上昇は 0.2 ~ 0.3 °C で、撮影時間が 15 分以内ならば 0.5 °C を越えない。したがって通常の撮影時間では、生体への影響はないと考えられる³²⁾。

③ キーパーアーチファクトによる診断への影響

キーパーによる金属アーチファクト出現の阻止は困難である。アーチファクトは MRI 装置の静磁場強度や装置の性能に大きく左右されるが、一概に高磁場装置の方が金属アーチファクトの影響が大きいとは言えない。スピネコー法(SE 法)でのアーチファクトの範囲はおおよそ半径 4 ~ 8 cm で、キーパーの設置部位によってアーチファクトの出現部位が変わる。MRI で読影する部位、撮影方法、疑われる疾患によって、読影の可否が決まる。診断部位が口底、舌、咽頭などの口腔周囲組織の場合や、磁化率の影響を強く受ける撮影方法を用いる場合には、アーチファクトにより、診断は困難となる³²⁻³⁴⁾(図 6)。

検査機関がキーパーの除去を必要と判断した場合、検査機関から主治の歯科医師にキーパーの除去を依頼する。

スピネコー法 T1 強調画像 アキシャル断面

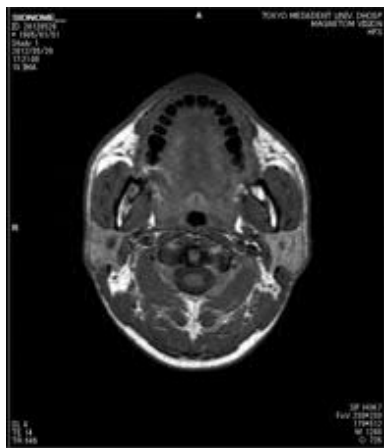

図 6-1

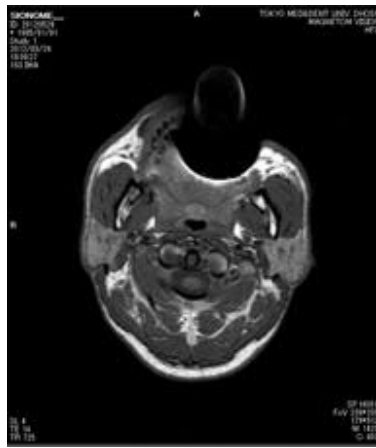

図 6-2

図 6-1 磁性アタッチメントなし

図 6-2 下顎左側犬歯に磁性アタッチメント装着時

④ キーパーの除去について

口腔、舌、咽頭などの口腔周囲組織を読影する場合、アーチファクトにより、診断は困難となる。診断のためキーパーの除去が必要となる場合は、撮影前に検査機関から主治の歯科医師に依頼していただく。除去したキーパー部に後日、改めてキーパーの装着を予定する場合は、キーパー周囲の根面板部の形態を可及的に変化させずに除去する。具体的にはキーパー中央をエアタービン等で切断、分割したり、キーパー外周を削除することにより除去する(図 7)。また、予めキーパーハウジングパターンに穴を開け、炭素棒をワックスにて固定し、根面板を製作することにより、炭素棒の部分を通路として、短針を使用しキーパーを突き上げることで、キーパー撤去が容易になる(図 8)。

その後、頻回の MRI 撮影の必要性がなくなった場合、主治の歯科医師は、接着材料(レジン系)を用いて、キーパーの装着を行うとともに、義歯が術前同様問題なく使用できるか確認する。



図 7 キーパーボンディング法で合着されたキーパーの除去³⁵⁾

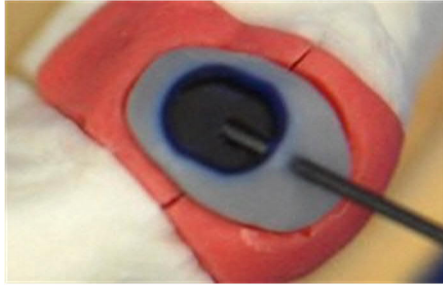


図 8-1 ワックスアップ

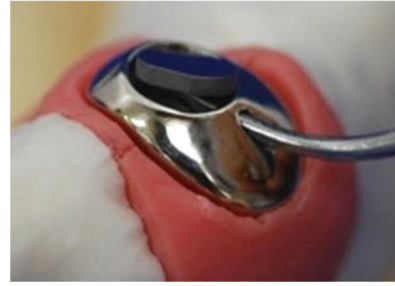

図 8-2 キーパーの撤去

参考文献

- 1) 日本磁気歯科学会編「磁性アタッチメントの診療ガイドライン 2018」: 日本磁気歯科学会ホームページ, <http://jsmad.jp/guideline>.
- 2) 日本磁気歯科学会: CQ5 少数歯残存のオーバーデンチャーへの MA 適用は他装置よりも有効か? 歯科診療ガイドライン; 磁性アタッチメントの診療ガイドライン 2018. 2018; 29-31.
- 3) 日本磁気歯科学会: CQ6 遊離端欠損症例への MA の適用は、他装置(クラスプ義歯等)よりも有効か? 歯科診療ガイドライン; 磁性アタッチメントの診療ガイドライン 2018. 2018; 32-34.
- 4) Carr AB, McGivney GP, Brown DT. McCracken's removable partial prosthodontics. 11th ed. St. Louis: Elsevier. 2004; 189-229.
- 5) Matuliene G, Pjetursson BE, Salvi GE, Schmidlin K, Bragger U, Zwahlen M, et al. Influence of residual pockets on progression of periodontitis and tooth loss: results after 11 years of maintenance. Journal of Clinical Periodontology. 2008; 35: 685-695.
- 6) Tada S, Ikebe K, Matsuda K, Maeda Y. Multifactorial risk assessment for survival of abutments of removable partial dentures based on practical based longitudinal study. J Dent. 2013; 41: 1175-1180.
- 7) Shillingburg HT, Hobo S, Whitsett LD, Jacobi R, Brackett SE. Fundamentals of Fixed Prosthodontics, 3rd ed. Chicago : Quintessence Publishing, 1997; 85-103, 191-192.
- 8) Dykema RW, Goodacre CJ, Phillips RW. Johnston's modern practice in fixed prosthodontics, ed. 4. Philadelphia : WB Saunders Co, Inc, 1986; 8-21.
- 9) 石上友彦. 磁性アタッチメントの義歯設計と装着の注意点. 日磁歯誌 2019; 28(1): 12-19.
- 10) 大川周治. 磁性アタッチメントの臨床とその展望 磁性アタッチメントの成功の秘訣. 日磁歯誌 2001; 10(1): 17-24.
- 11) 星合和基. 磁性アタッチメントの支台装置に起因するトラブルを防ぐための要件は何か. 補綴誌 2004; 48(1): 30-38.
- 12) 石上友彦. 磁性アタッチメントの失敗と対策. 日磁歯誌 2013; 22(1): 24-29.
- 13) 石上友彦. 磁性アタッチメントの履歴と指針. 日補綴会誌 2014; 6(1): 343-350.
- 14) 手川歆識, 木内陽介. 臨床的使用条件がカップヨーク型磁性アタッチメントの吸引力に及ぼす影響. 日磁歯誌 1996; 5(1): 31-38.
- 15) 高橋正敏, 山口洋史, 高田雄京. 楕円形歯科用磁性アタッチメントの水平方向のずれに対する維持力変化. 日磁歯誌 2019; 28(1): 48-55.
- 16) Highton R, Caputo A. A, Pezzoli M, et al. Retentive characteristics of different magnetic systems for dental applications. J Prosthet Dent. 1986; 56(1): 104-106.
- 17) 手川歆識, 木内陽介. 磁性アタッチメントのギャップ吸引力特性の表現. 日磁歯誌 2003; 12(1): 29-33.
- 18) Tegawa Y, Kinouchi Y. Approximation of gap-force characteristics for dental magnetic attachments. JJ Mag Dent. 2003; 12 (2): 29-33.
- 19) Ai M, Shiao Y. Y. New magnetic applications in clinical dentistry. Quintessence, Tokyo, 2004.
- 20) 中林晋也, 滝本博至, 石上友彦ほか. 磁石構造体合着時に使用する常温重合レジンとの関係について. 日磁歯誌 2005; 14(1): 39-42.
- 21) 中林晋也, 中村洋二, 眞田淳太郎ほか. 磁石構造体再合着時の水平的な空隙量が吸引力に及ぼす影響. 日磁歯誌 2018; 27(1): 35-39.
- 22) Hanatani S, Shibuya N, Muraishi E, et al. Dimensional accuracy of autopolymerized resin applied using the brush on technique. Int Chin J Dent. 2009; 9 (1): 9-13.
- 23) 田所里美, 大山哲生, 石上友彦ほか. 常温重合レジンによる磁石構造体合着時の義歯通路部の処理. 日磁歯誌 2008; 17(1): 45-49.
- 24) Tadokoro S, Ohyama T, Ishigami T. Management for a spillway on the denture fixing the magnetic

- assembly. JJ Mag Dent. 2008; 17 (2): 75-80.
- 25) Nagao K, Goto Y, Ishida T, et al. Should occlusal pressure be applied in fixing magnet assemblies to denture? An evaluation using the delphi technique. JJ Mag Dent. 2013; 22 (2): 43-46.
 - 26) Endo S, Ishigami T, Miyata K. Hardening time of self-curing resin for installing magnets and removing denture. JJ Mag Dent. 2009; 18 (2): 46-49.
 - 27) 前田祥博, 高山慈子, 土田富士夫ほか. 磁石構造体ハウジングが磁性アタッチメントの吸引力に及ぼす影響について. 日磁歯誌 2011; 20(1): 44-48.
 - 28) 中村和夫, 水谷 紘, 深沢直樹ほか. 磁性アタッチメントの吸引力と加熱との関係. 日磁歯誌 1997; 6(1): 63-70.
 - 29) 中村好徳, 田中貴信, 石田 隆ほか. 各種臨床工程が磁性アタッチメント「マグフィット®」の吸引力に及ぼす影響に関する実験的研究. 愛院大歯誌 1998; 36(4): 731-735.
 - 30) Muraishi E, Suminaga Y, Tsuchida F, et al. Sterilization and disinfection of magnetic attachments. JJ Mag Dent. 2007; 16 (2): 53-55.
 - 31) Okano D, Muraishi E, Tsuchida F, et al. Influence of sterilization on magnetic attachment. JJ Mag Dent. 2008; 17 (2): 28-30.
 - 32) 日本磁気歯科学会安全基準検討委員会監修:「磁性アタッチメントとMRI」歯科用磁性アタッチメント装着時のMRI安全基準マニュアル. 日磁歯誌 2012; 21(1), 91-110.
 - 33) 土橋俊男. 歯科用金属によるMRI画像への影響(金属 artifact の低減, 除去方法). 日磁歯誌 2012; 21(1), 1-9.
 - 34) 土橋俊男. 最近のMRI装置・検査 — 歯科用金属材料とMRIの関係 —. 日磁歯誌 2016; 25(1), 8-13.
 - 35) 石上友彦. 磁性アタッチメントの臨床 — 症例から学ぶ実践テクニク —, 口腔保健協会 2017; 79-92.